



# Erfahrungen mit dem Einsatz eines mobilen digitalen Echolabores in Afrika

K. Kronberg<sup>1</sup>, R. Motz<sup>1</sup>, S. Urban<sup>1</sup>, M. Claus<sup>2</sup>, G. H. Reil<sup>1</sup>  
<sup>1</sup>Klinik für Kardiologie, Klinikum Oldenburg gGmbH, Oldenburg;  
<sup>2</sup>OFFIS Forschungsinstitut, Oldenburg; www.kardio.org



**Einleitung:** Ein herzchirurgisches/kinderkardiologisches Team flog für eine Woche nach Eritrea um Kinder mit angeborenen und erworbenen Herzfehlern zu untersuchen und zu operieren. Die Echokardiographie war die einzige präoperative bildgebende Diagnostik. Alle Untersuchungen sollten digital aufgezeichnet werden, inklusive eines strukturierten Befundes, aller Messungen, Diagnosen, Bilder und Filmsequenzen. Der Kinderkardiologe nahm das mobile Echogerät (Acuson Cypress) und ein Notebook im Reisegepäck mit nach Afrika.

**Methode:** Die von uns entwickelte Befundungssoftware (GO-Kinderecho) wurde für den mobilen Einsatz weiterentwickelt. Die Bilder und Filmsequenzen des Echogerätes wurden über ein „local-area-network“ im DICOM-Format (Digital Image and Communication in Medicine) akquiriert und auf dem Notebook gespeichert. Dort können sie für eine Email Kommunikation in das Motion-Picture-Expert-Group (MPEG) Version 4 Format konvertiert werden. Der Bericht wird aus definierten Textblöcken zusammengestellt, entsprechend dem DICOM Structured Report. ICD Diagnosen werden im Hintergrund zugeordnet. Alle Befund- und Bilddaten können nach der Rückkehr in die eigene Datenbank importiert werden.



Abb. 1: Kinderkardiologen bringen das Echogerät zur kinder-kardiologischen Ambulanz.

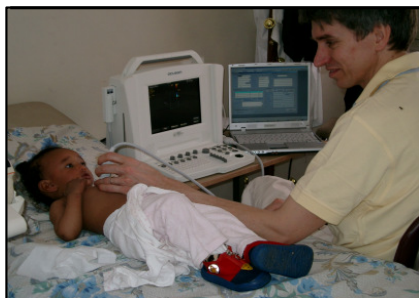

Abb. 2: Unser Netzwerk besteht aus dem Echogerät und dem Notebook

**Ergebnis:** Von 126 untersuchten Kindern wurden 22 operiert mit z.B. atrioventrikulären Septumdefekten, Klappenstenosen und einer Koronarfstel. Die digitalen Befund- und Bilddokumente dienten als Grundlage des operativen Eingriffes und die Diagnosen konnten intraoperativ vom Chirurgen bestätigt werden. Bei einem Kind wurde intraoperativ zusätzlich die Diagnose eines „unroofed coronary sinus“ gestellt. Die übrigen untersuchten 104 Kinder erhielten detaillierte Berichte mit gedruckten Bildern zur Verlaufskontrolle. Im Mittel wurden 5 Bilder und 8 Filmsequenzen aufgezeichnet (ca. 8,1 Megabytes/Patient).

**Zusammenfassung:** Das mobile digitale Echo-Labor arbeitete zuverlässig, lieferte eine gute Bildqualität und ermöglichte eine exakte Dokumentation. Aufgrund des geringen Gewichtes kann das Systems im Handgepäck eines Flugzeuges mitgenommen werden und überall in der Welt benutzt werden. Die Möglichkeiten der MPEG-4 Umwandlung erlaubt die telemedizinische Konsultation von Experten in der Heimat.

Kinder	Plan
2	Deutsches Herzzentrum
4	Gesund
25	Ohne Aussicht auf Heilung

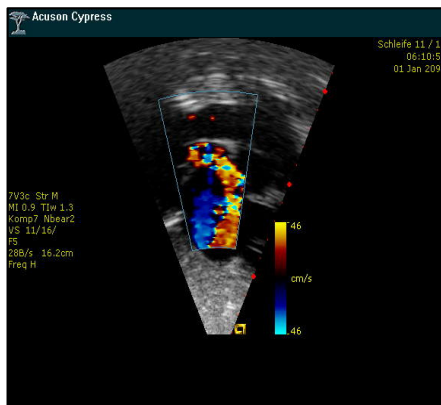


Abb. 3: subxyphoidaler Blick bei einem Sinus venosus Defekt

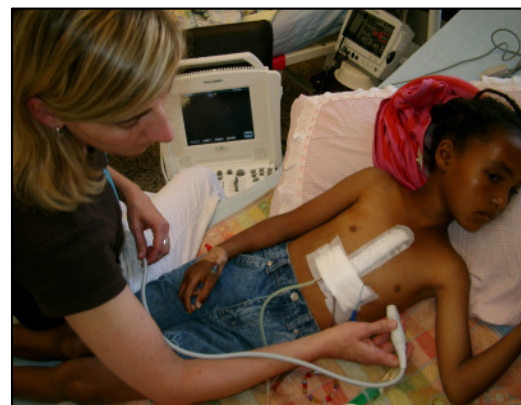

Abb. 4: Einsatz des Echogerätes und des Notebooks am Patientenbettes